



## A propos d'un cas de méningite tuberculeuse de forme trompeuse

### About a case of tuberculous meningitis in its deceiving appearance

N E RAVELOSON <sup>(1)</sup>; S T RAKOTOARIVONY <sup>(2)</sup>; N G RASAMIMANANA <sup>(3)</sup>;  
N R RAHARIMANANA <sup>(4)</sup>; J J ANDRIANJATOVO <sup>(5)</sup>; F SZTARK <sup>(6)</sup>

<sup>(1)</sup> Service Accueil-Triage-Urgences/Réanimation, Hôpital Joseph Raseta Befelatanana, CHU d'Antananarivo (Madagascar)

<sup>(2)</sup> Service de Réanimation Chirurgicale, Hôpital Joseph Ravoahangy Andrianavalona, CHU d'Antananarivo (Madagascar)

<sup>(3)</sup> Service des Urgences et Soins Intensifs, Hôpital Androva, CHU de Mahajanga (Madagascar)

<sup>(4)</sup> Service de Pneumologie-Phtysiologie, Hôpital Androva, CHU de Mahajanga (Madagascar)

<sup>(5)</sup> Service des Urgences Chirurgicales, Hôpital Joseph Ravoahangy Andrianavalona, CHU d'Antananarivo (Madagascar)

<sup>(6)</sup> Service de Réanimation Chirurgicale, Groupe Hospitalier Pellegrin, CHU de Bordeaux (France)

#### Résumé

La méningite tuberculeuse reste redoutable par sa létalité élevée et la sévérité de ses séquelles neurologiques. Son pronostic est lié à la précocité de son diagnostic, lequel est souvent difficile par ses aspects cliniques souvent trompeurs. Les auteurs rapportent un cas de méningite tuberculeuse de forme trompeuse observé dans le CHU d'Antananarivo, à l'Hôpital Joseph Raseta de Befelatanana. L'objectif de cette étude est de déterminer les différents signes cliniques et paracliniques qui peuvent tromper les praticiens dans l'établissement du diagnostic de méningite tuberculeuse de forme trompeuse, afin de prévenir toutes complications causées par le retard de la prise en charge des malades. Le diagnostic de la méningite tuberculeuse repose essentiellement sur l'importance des arguments cliniques : le terrain, les antécédents de tuberculose ou la notion de contagion, l'altération progressive de l'état général, la présence de syndrome méningé et d'une autre localisation tuberculeuse, et enfin l'intradermoréaction.

**Mots clés :** Méningite, Tuberculose, Forme trompeuse.

#### Summary

The tuberculous meningitis stays dangerous because of its high lethality and frequent severe neurological permanent repercussions. Its prognosis is directly in relation with the precocity of its diagnosis. Well, this diagnosis is often difficult because this pathology shows a deceiving clinical aspect. Authors relate a case of tuberculous meningitis in its deceiving face, which was observed in the university hospital centre of Antananarivo (the Joseph Raseta Befelatanana Hospital). The aim is to evoke the different clinical and complementary signs which could give the wrong road to the diagnosis, in order to prevent all complications which would be caused by the management's kill time. The diagnosis of this tuberculous meningitis lays essentially on the importance of clinical arguments: the terrain, the past history including tuberculosis or the contagions' notion, the general health status' progressive decrease, presence of meningial syndrome and other tuberculosis' localisations, and at last the skin test.

**Keywords:** Meningitis, Tuberculosis, Deceiving appearance.

#### Introduction

La méningite tuberculeuse est liée à la localisation de *Mycobacterium tuberculosis* ou Bacille de Koch au niveau des méninges et du névraxe. Elle reste toutefois redoutable car son taux de létalité est encore élevé et peut laisser des séquelles neurologiques [1]. L'objectif de cette étude est de déterminer les symptomatologies cliniques et paracliniques qui peuvent tromper les praticiens dans l'établissement du diagnostic d'une méningite tuberculeuse de forme trompeuse afin d'éviter tout retard de prise en charge.

#### Observation

Ce cas a été observé chez une femme de 26 ans. Elle était admise au CHU Joseph Raseta Befelatanana Antananarivo (Madagascar) pour un trouble de comportement à type de confusion mentale, avec un bon état général, apyréxie, sans trouble de conscience ni signe de déficit neurologique. Dans ses antécédents, on retient des syndromes palustres à répétition, pas de no-

tion de contagion. Un neuro-paludisme était suspecté. Après 5 jours sous anti-palustre et sous couverture antibiotique, son état s'est aggravé par l'installation insidieuse d'un coma à Score de Glasgow égale à 6 avec raideur de la nuque, un tableau de détresse respiratoire aiguë avec désaturation des hémoglobines en oxygène à 73%, une tachycardie à 154 battements par minute et une hausse de la tension artérielle à 150>110mmHg. Une hyperthermie à 39°5 a été enregistrée. Le bilan biologique a retrouvé une anémie normochrome normocytaire avec  $3,64.10^{12}$  de globules

Du Département d'Anesthésie-Réanimation-Urgences, CHUA & de l'Université Ambohitsaina, Antananarivo, Madagascar.

\**Adresse de correspondance :*

Dr. RAVELOSON Nasolotsiry Enintsoa

Médecin Anesthésiste Réanimateur

Lot 426 ABc ter Avaratetazana Ampitatafika

102 Antananarivo – MADAGASCAR -

Tél.: +261-32-04-134-78

E-mail : Raveloson.tsiry@yahoo.fr

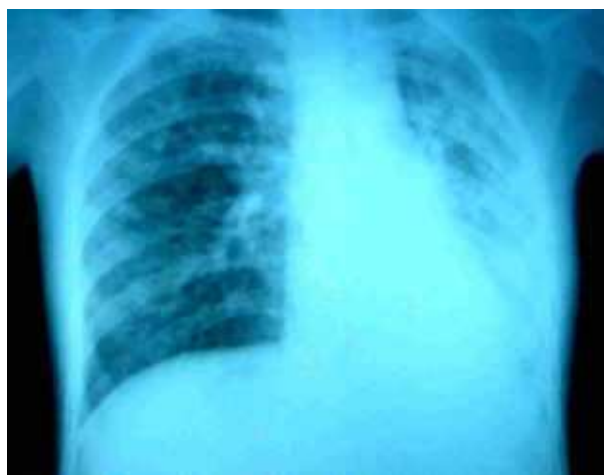rouges par litre de sang, une hémoglobémie à 110g/l, une leuconéutropénie discrète. La vitesse de sédimentation des hématies était accélérée à 140mm à la première heure. La goutte épaisse était négative. A ce moment là, le liquide céphalorachidien était trouble hémétique, sans aucun germe visible, de culture négative. Son examen cytologique a décelé des lymphocytes isolés ou en amas avec des spores de *Candida albicans*, et sa biochimie a montré une hyperprotéinorachie et une normoglycorachie. La sérologie VIH était négative. L'examen de fond d'œil mettait en évidence un œdème maculo-papillaire bilatéral. La radiographie du thorax a montré des multitudes d'opacités micronodulaires occupant les deux champs pulmonaires et un syndrome cavitare parahilaire droit suspecté de tuberculose pulmonaire (Figure 1). L'intradermo-réaction à la tuberculine et la recherche de BAAR dans les crachats était positives.

Le traitement antituberculeux associé à une corticothérapie a été immédiatement institué, avec une amélioration d'emblée de l'état clinique dès le 5ème jour, bien qu'il subsistait un trouble modéré de la conscience. Le scanner cérébral après 1 mois d'hospitalisation a découvert une hydrocéphalie quadrivertriculaire modérée communicante (Figure 2), sans anomalie focale parenchymateuse. Après 4 mois de traitement par association des antituberculeux et d'une corticothérapie, la patiente a retrouvé un bon état général avec des séquelles à type d'hémi-parésie droite, de dysarthrie, et de raideur articulaire. Le fond d'œil de contrôle a montré une disparition d'œdème maculo-papillaire.

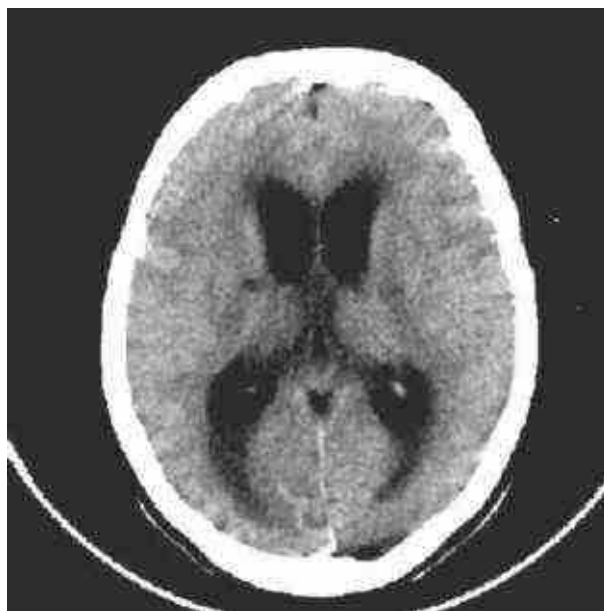
### Discussions

Notre cas de méningite tuberculeuse a été observé chez une femme âgée de 26 ans. En France la méningite tuberculeuse s'observe surtout chez des sujets âgés de plus de 45 ans, elle apparaît comme une réactivation endogène tardive d'une infection ancienne restée latente [2]. Notre patiente est encore plus jeune mais elle a déjà présenté des épisodes infectieux dans ses antécédents.

A l'admission à l'hôpital, elle a présenté un syndrome psychiatrique sous forme de confusion mentale mais elle n'a pas encore présenté de fièvre. Dans la littérature, la méningite tuberculeuse n'entraîne une fièvre supérieure à 39°C que dans moins de 20 % des cas [2,3]. Selon Korinek [4], habituellement, la méningite tuberculeuse réalise plutôt un tableau subaigu, évoluant sur plusieurs jours, avec altération progressive de l'état général, fièvre au long cours et un syndrome méningé peu marqué. Il est essentiel de rechercher une notion de contact récent ou d'immigration, de vérifier le statut vaccinale vis-à-vis de la tuberculose, de rechercher d'autres signes d'appel pulmonaire ou extrapulmonaire (pulmonaire, choroïdienne) de la tuberculose pour orienter le diagnostic [5]. Comme notre patiente était une ancienne élève infirmière, un éventuel contact avec de malade de tuberculose au cours de son stage hospitalier n'est pas à éliminer.



**Figure 1 :** Opacités pulmonaires ouatées et micronodulaires bilatérales et syndrome cavitare parahilaire droit



**Figure 2 :** Hydrocéphalie quadrivertriculaire modérée communicante (Scanner cérébrale)

Malgré les traitements antipalustre et anti-infectieux, la patiente était tombée comateuse au cinquième jour de son hospitalisation.

Des examens complémentaires ont été demandés pour rechercher la cause du coma. Les résultats des examens du LCR étaient également trompeurs, le LCR est lymphocytaire et l'examen chimique a montré une hyperprotéinorachie avec normoglycorachie. Normalement dans la méningite tuberculeuse, on trouve souvent une hypoglycorachie [3]. Ces résultats nous causaient des discussions de diagnostic entre listériose, méningite tuberculeuse, méningite virale, fongique ou parasitaire. Decludt [2] a précisé que dans la méningite tuberculeuse, la glycorachie peut être normale dans 40 % des cas, la recherche de BAAR peut être positive à

l'examen direct (coloration de Ziehl) dans moins de 50 % des cas et les cultures ne sont pas toujours positives (environ 90 % des cas). L'examen de fond d'œil a mis en évidence un œdème maculopapillaire bilatéral, traduisant un œdème cérébral. D'après les autres auteurs, on trouve rarement des tubercules de Bouchut au fond d'œil [6]. Ce tubercule n'était pas mentionné par notre ophtalmologue. La radiologie du thorax et la présence de bacilles acido-alcoolo-résistants dans le crachat nous ont aidées à confirmer le diagnostic étiologique de cette méningite, car elles ont permis de dépister une localisation pulmonaire de la tuberculose. Decludt [2] a confirmé que l'atteinte tuberculeuse extraméningée n'est objectivée que dans moins de 50 % des cas, thoracique dans l'immense majorité des cas. L'intradermo-réaction tuberculique positive confirmait la radiologie.

Ce cas nous a montré l'importance des arguments cliniques permettant d'orienter le diagnostic vers la méningite tuberculeuse : le terrain, la profession, les antécédents de tuberculose ou la notion de contagé, l'altération progressive de l'état général, la présence de syndrome méningé, l'existence d'une autre localisation tuberculeuse.

Le traitement de la méningite tuberculeuse est urgent. Il est spécifique (association de 3 antituberculeux : isoniazide, rifampicine, pirazynamide pendant au moins 2 mois puis isoniazide et rifampicine ; traitement à adapter à l'antibiogramme ; de durée totale d'au moins 9 mois), symptomatique (réanimation si besoin, neurochirurgie en cas d'hydrocéphalie, corticothérapie pendant les 2 premiers mois pour diminuer les complications inflammatoires méningées), et enfin prophylactique (vaccination BCG, traitement des sujets infectés et leurs contacts)[3,7]. Une corticothérapie associée à l'antibiothérapie antituberculeuse (plus de  $1\text{mg.kg}^{-1}$  de prednisolone pendant plusieurs semaines) est souvent prescrite, car elle pourrait diminuer l'importance des séquelles neurologiques, sans preuve formelle de son efficacité [8].

Malgré la prise en charge adéquate des complications, des séquelles ont été observées chez notre patiente : une hydrocéphalie, une hémiparésie, un raidissement articulaire, une dysarthrie. Le pronostic dépend de la précocité du traitement [3,6]

## Conclusion

Nous avons pu rapporter un cas de méningite tuberculeuse qui est une affection rare mais très redoutable. Le tableau clinique peut être tellement disparate que le clinicien peut être induit à l'erreur. Il faut penser à l'existence des formes trompeuses. Le diagnostic repose essentiellement sur l'importance des arguments cliniques. Les résultats des examens paracliniques peuvent aider à confirmer le diagnostic mais peuvent être également trompeurs. Le traitement par les antituberculeux doit être instauré le plus précocement possible. Le pronostic des patients dépend surtout de la précocité de leurs prises en charge.

## Références

- [1] Wasz Hockert O, Genz H, Landmann H, Ockditz HW. The effects of systematic BCG vaccination of newborn on the incidence of post-primary tuberculous meningitis in childhood. *Paediatr Grenzgeb.* 1989; 28(6): 365-70.
- [2] Decludt B, Vaillant V. Les cas de tuberculose déclarés en France en 1995. *BEH* 1997; 8(N° spécial Fév 1997): 16-19.
- [3] Cambier J, Masson M, Dehen H. Tuberculose cérébro-méningée. *Neurologie* 1998; 9: 457-9.
- [4] Korinek AM, Syndromes méningés de l'adulte en médecine d'urgence. In: SFAR, editor. *Conférences d'actualisation.* Paris: Elsevier; 1996: 607-21.
- [5] Ellrodt A. Syndrome méningé fébrile. In: ESTEM ed. *Guide pratique des urgences médicales. Conférence de consensus.* Paris: 1995: 551-62.
- [6] Laghmari A ; Boutimzine N ; Elmoussaif H et al. Tubercules de Bouchut. Etude clinique et angiographique, à propos d'un cas. *Journal français d'ophtalmologie* 1997; 20(5): 383-6.
- [7] Anderson M. Management of cerebral infection. *J Neurol Neurosurg Psychiatry* 1993; 56(12): 1243-58.
- [8] Thomas R, Le Tulzo Y, Bellissant E. Place des corticoïdes dans le traitement des méningites purulentes chez l'adulte. *Med Mal Inf.* 1996; 26: 1119-24.